Aus der Universitäts-Frauenklinik zu Jena.
Direktor Prof. MAX HENKEL.

Über interstitielle Gravidität.



Inaugural-Dissertation

zur

Erlangung der Doktorwürde

in der

Medizin, Chirurgie und Geburtshülfe

einer

Hohen medizinischen Fakultät der Universität Jena

vorgelegt von

WERNER SCHENK
Medizinalpraktikant aus Bad Sulza i. Thür.

JENA 1913.
Druck von Friedr. Göbert.

Gedruckt mit Genehmigung der medizinischen Fakultät der Universität Jena. Referent Prof. Dr. Busse.

Jena, den 26. Juni 1913.

Prof. Dr. Rössle,
d. Z. Dekan.

Hiermit versichere ich, daß ich außer der angeführten Literatur fremde Hilfe nicht benutzt habe.

Schenk.

Meinem Vater gewidmet.

Über interstitielle Gravidität.

Übersicht.

1. Anatomie der interstitiellen Gravidität.
2. Allgemeines und Einteilung.
3. Geschichtliches und Häufigkeit.
4. Diagnose.
5. Prognose.
6. Therapie.
7. Ätiologie.
8. Differentialdiagnose.
9. Zusammenstellung der seit 1910 veröffentlichten interstitiellen Graviditäten.
10. Beschreibung des selbst beobachteten Falles.

1. Anatomie der interstitiellen Gravidität.

Unter interstitieller Gravidität versteht man die Einbettung des Eies im interstitiellen Teil der Tube, d. h. an der Stelle, wo die Tube den Uterus durchsetzt.

Bevor ich näher auf diese Art von Schwangerschaft eingehe, sollen einige wichtige anatomische Bemerkungen vorausgeschickt werden:

Man pflegt den Eileiter in 3 Abschnitte einzuteilen, in einen mittleren und zwei seitliche. Den ersteren nennt man den Isthmus oder Pars intraligamentaria, von den beiden letzten wird der nach dem Ovarium zu gelegene Ampulle oder Pars intraabdominalis und der an den Uterus grenzende Abschnitt Pars intramuralis oder uterina oder interstitialis genannt. Er interessiert uns hier besonders.

Wie schon die Bezeichnung intramuralis angibt, durchbohrt dieser Abschnitt der Tube die Uterusmuskulatur, um trichterförmig in die Gebärmutterhöhle zu münden. Er durchsetzt die Wandung nicht etwa in gerader Richtung, sondern verläuft in einem nach oben konvexen Bogen, wobei er sich gleichzeitig der hinteren Fläche des Fundus nähert und von der Vorderfläche abrückt. Das ist ein Befund, der, wie wir noch sehen werden, sehr wichtig ist.

Die Länge des interstitiellen Tubenteils wird zu 1 cm angenommen. Lehmann hat 7—8 mm bei direkter Messung am Frontalschnitt gefunden.

Die Weite des Tubenrohres an dieser Stelle beträgt nach Waldeyer 1 mm, nach den Berechnungen von Werth 1—1½ mm. Nach Küstner ist das Lumen kaum für eine Schweinsborste noch durchgängig, aber immerhin nach Gebhardt noch so weit, um unter mäßigem Drucke eingespritzten Flüssigkeiten den Durchtritt zu gestatten.

Die Wand der Tube besteht aus

1. Peritoneum (vom Lig. latum gebildet),
2. der Muskulatur,
3. der Schleimhaut.

Ad 1. Die peritoneale Schicht, die ja zur eigentlichen Tubenwand nicht mitgehört, soll hier nicht weiter berücksichtigt werden.

Ad 2. Die Muskulatur, bestehend aus glatten Muskelfasern, zerfällt in eine äußere Längslage (Stratum longitudinale) und eine innere zirkuläre Schicht (Stratum circulare).

Abgesehen von der Anordnung ihrer Fasern unterscheiden sich die beiden Lagen noch dadurch, daß die äußere Lage, die die schwächere ist, nach der Uterinmündung an Stärke zunimmt und schließlich in die submuköse Längsmuskelschicht des Uterus übergeht. Nach den Beobachtungen Werth's soll außerdem diese Längsmuskelschicht (aber nur diese, nicht die zirkuläre Schicht) in gewissem Grade ihre freie Beweglichkeit behalten haben und Selbständigkeit besitzen.

Die stärkere Ringmuskulatur geht ohne scharfe Abgrenzung in die Uterusmuskulatur über. Nach Gebhardt nimmt sie uterinwärts allmählich an Stärke zu.

Außer diesen beiden Muskelschichten will Pick noch eine dritte Schicht gefunden haben. (Ein neuer Typus des voluminösen paroophoralen Adenomyoms, Archiv f. Gyn. Bd. 54, S. 182. 1887). Er schreibt: „Nach alledem glaube

ich, daß man den bisher allgemein angenommenen Satz: Der Eileiter führt eine innere Ringmuskel- und eine äußere Längsmuskelschicht, erweitern muß. Auch der normale Eileiter führt — entsprechend dem physiologischen Verhalten am Uterus oder auch am unteren Harnleiterabschnitt — außer der gewöhnlichen inneren dicken Ringmuskellage und der äußeren schwächeren Längsmuskelschicht in der uterinen Hälfte noch ein drittes Längsmuskellager, ob in allen Fällen und stets in gleicher Ausbildung, bleibt abzuwarten. Nach Pick haben Ballantyne, I. D. Williams und Whitridge Williams denselben Befund erhoben (Zentralblatt f. Gyn. S. 272, 1892). Dagegen betont A. Martin, daß er diese dritte Schicht nicht habe nachweisen können.

Ad 3. Die Schleimhaut des interstitiellen Tubenteiles besteht aus einer nur sehr dünnen Bindegewebslage und besitzt, wie die Mucosa des Uterus und der Cervix, einschichtiges hohes, zylindrisches Flimmerepithel, dessen Wimpern nach dem Uterus zu gerichtet sind. Sie unterscheidet sich von der des Uterus besonders durch den Mangel an Drüsen und liegt der Innenwand der Tube nicht glatt an, sondern bildet zahlreiche Falten, welche parallel zur Längsaxe der Tube verlaufen. Diese Falten sind im interstitiellen Teil schwach ausgebildet, werden aber nach der Pars intraabdominalis zu immer größer. Nach Farre geht die Tubenschleimhaut allmählich in die des Uterus über; Robert Meyer ist der Ansicht, daß die Grenze zwischen beiden ziemlich scharf sei.

2. Allgemeines und Einteilung.

Seitdem die interstitielle Gravidität bekannt ist, ist über sie im Vergleich zu ihrem seltenen Vorkommen ziemlich

viel geschrieben und gestritten worden. Ihr Vorkommen steht zweifellos fest; aber eine ganze Reihe von diesbezüglichen Fällen konnten der scharfen Kritik, der sie unterworfen wurden, nicht standhalten.

Die Frage der Einteilung wurde von jeher lebhaft erörtert und es sind viele Ansichten laut geworden, ohne daß man zu einer glücklichen Lösung dieser Frage gelangt wäre. Wenn man bedenkt, wie viel unzählige Stellen in dem 1 cm langen interstitiellen Tubenteil vorhanden sind, wo das winzige Ei sich niederlassen und seine Entwicklung beginnen kann, so ist es zu verstehen, daß je nach dem Ort der Einbettung Variationen im späteren Wachstum auftreten können. Diese gaben den Anlaß zur Aufstellung von Schemata, von einfachen bis zu den kompliziertesten, wie wir noch sehen werden.

Vielfach wurde für die interstitielle Gravidität die Bezeichnung tubo-uterine gewählt, die auch heute noch Anhänger hat. Dies ist wohl dadurch zu erklären, daß gerade an dieser Stelle Tube und Uterus in sehr inniger Beziehung stehen. Poppel sagt 1868 in einer Arbeit über die tubouterine Gravidität: Die Graviditas interstitialis seu tubouterina. Ebenso ist bei Veit in seinem Vortrage über Extrauteringravidität (gehalten in der Deutschen Gesellschaft zu Würzburg 3.—6. Juni 1903) wörtlich zu lesen: „Eine weitere Form der Tubenschwangerschaft ist die Graviditas tubouterina seu interstitialis.“ Werth dagegen ist der Ansicht, daß einwandsfreie Fälle von tubouteriner Gravidität wenigstens bis 1903 überhaupt noch nicht berichtet sind, vorausgesetzt, daß man darunter solche Fälle versteht, bei denen sich das Ei im uterinen Tubenende einnistet und sich allmählich in die Uterushöhle hineinentwickelt. Lehmann bezeichnet es als wahrscheinlich, daß tubo-uterine Graviditäten aus der

interstitiellen Schwangerschaft entstehen. Auch andere Autoren wollen, wie aus den folgenden Einteilungen zu erkennen ist, die tubo-uterine als Unterart der interstitiellen Gravidität aufgefaßt wissen.

Die verschiedenen Einteilungen der interstitiellen Gravidität haben Bosse und Glaesmer in ihren Arbeiten zusammengestellt. Sie seien der Vollständigkeit halber hier kurz angeführt.

I. Dezeimeris (1836) unterschied folgende Unterarten:
   a) Graviditas tubo-uterina-interstitialis,
   b) Graviditas utero-interstitialis,
   c) Graviditas tubo-uterina,
   d) Graviditas utero-tubo-abdominalis.

II. Carus (1841) wählte 3 Klassen:
   a) Graviditas tubo-uterina-interstitialis,
   b) Graviditas tubo-uterina,
   c) Graviditas utero-tubo-abdominalis.

III. Klebs:
   a) Graviditas utero-interstitialis,
   b) Graviditas tubo-interstitialis,
   c) Graviditas interstitialis propria.

IV. Hennig (1876) stellte ebenfalls 3 Unterabteilungen auf:
   a) Graviditas interstitialis,
   b) Graviditas intramuralis,
   c) Graviditas tubo-uterina.

V. Beckmann (1896) beschränkt sich auf 2 Gruppen:
   a) Graviditas interstitialis tubo-uterina,
   b) Graviditas interstitialis propria.

VI. Raschke (1903) wählt dieselbe Einteilung wie Beckmann und sucht dadurch die komplizierte theoretische Klassifizierung zu vereinfachen.

VII. Die angeführten Einteilungen unterwarf im Jahre 1911 Erna Glaesmer einer Kritik; sie schlägt folgende neue, nach morphologischen Gesichtspunkten gewählte Gruppierung vor:

1. Entwicklung des Fuchtsackes in die Fundusmuskulatur.
2. Entwicklung des Fruchtsackes in die Seitenwandmuskulatur.
3. Entwicklung des Fruchtsackes nach dem isthmischen Teil der Tube zu.

VIII. Die neueste, sehr komplizierte Einteilung, die ich in der Literatur gefunden habe, stammt von Lequeux (Obstétrique Mai 1911, Zentralblatt f. Gyn. Nr. 5. 1912). Sie lautet folgendermaßen:

1. Entwicklung der interstitiellen Schwangerschaft im Tubenlumen
   a) mit Ausgang in eine Tubenschwangerschaft,
   b) mit Ausgang in eine intra-uterine Schwangerschaft,
   c) wirklich interstitielle Schwangerschaft im uterinen Tubenlumen, die entweder in a oder b übergeht oder in Uterusruptur endigt.
2. Intramurale interstitielle Schwangerschaft
   a) mit Entwicklung nach dem Fundus uteri zu,
   b) mit Entwicklung nach der seitlichen Uteruswand zu.

Wirft man einen Rückblick auf die im Laufe von 76 Jahren entstandenen Gruppierungen, so muß man sagen, daß auf diese Weise wahrscheinlich nicht weiter zu kommen ist.

Es ist daher sehr zu begrüßen, wenn Bosse den Vorschlag macht, jegliche Einteilung der interstitiellen Gravi-

dität aufzugeben und alle diesbezüglichen Fälle als intramurale zu bezeichnen, denn nach seinen eignen Untersuchungen und wie er angibt, auch nach den Arbeiten von Werth, Graf Spee, Peters, Füth, muß jede interstitielle Gravidität im Laufe ihrer Entwicklung zu einer intramuralen werden.

3. Geschichtliches und Häufigkeit.

Von den verschiedenen Arten der Tubenschwangerschaft ist die interstitielle Gravidität die seltenste. Vor über 100 Jahren war sie noch unbekannt. Als ersten mit ziemlicher Sicherheit feststehenden Fall von interstitieller Schwangerschaft findet man in der Literatur wiederholt den von Schmitt angegeben (Wien, Beobachtung d. K. K. med. chir. Akademie 1801). Die nächsten Fälle, die vom historischen Standpunkt aus einiges Interesse bieten, sind nach Werth die von Mayer (Beschreibung einer Graviditas interstitialis uteri, Bonn 1825). Breschet 1826 und Mondini 1840.

Unter 77 Tubenschwangerschaften, die Martin bis 1895 operierte, fand er die interstitielle Gravidität nur einmal. Werth hat sie unter 120 Extrauteringraviditäten kein Mal gesehen. Leopold hat sie unter ebenfalls 120 Fällen von ektopischer Schwangerschaft, die innerhalb 15 Jahren operiert wurden, nur zweimal beobachtet.

An der Universitäts-Frauenklinik zu Jena ist der erste Fall von interstitieller Gravidität im Sommer 1911 zur Operation gekommen. Er hat die Anregung zu dieser Arbeit gegeben und soll am Schluß besprochen werden.

Was die Gesamtzahl der Fälle von interstitieller Gravidität anbelangt, so erklärte Werth auf dem Gyn. Kongreß

zu Würzburg 1903: „Es ist die Zahl der Fälle, die auch einer etwas strengen Kritik standhalten, auf reichlich 40 zu bemessen.“ Nach Glaesmer hat für die Jahre 1904—08 Finsterer eine Zusammenstellung gemacht und 17 weitere Fälle gefunden. Nach der Dissertationsarbeit von Eckert wurden im Jahre 1908 7 weitere Fälle publiziert. Für 1909 gibt Eckert nur 2 Fälle an, die von Becker und Riedinger.

Ich habe versucht, am Schlusse dieser Arbeit die übrigen Fälle von 1910 bis zur Jetztzeit (Oktober 1912), soweit mir die Literatur zugänglich war, zusammenzustellen. (Siehe Seite 28.)

4. Diagnose.

Die Symptome, auf Grund deren die Diagnose interstitielle Gravidität gestellt werden kann, lassen sich in 2 Gruppen scheiden: in klinisch objektive Zeichen und mikroskopische Merkmale. Gerade diese letzteren sind für eine einwandfreie Feststellung und Sicherung der Diagnose äußerst wertvoll, bei der Seltenheit des Materials mit seiner unklaren Aetiologie eigentlich unbedingt nötig. Es ist daher nicht zu verwundern, wenn man manchem Fall von angeblicher interstitieller Gravidität, der nur makroskopisch studiert wurde, skeptisch gegenüber steht.

Zur Diagnose einer interstitiellen Gravidität gehören:

I. klinisch objektive Symptome,
   a) die Steilstellung des Uterus,
   b) die starke einseitige Graviditätshypertrophie der Muskulatur,
   c) breitbasiges Aufsitzen des Fruchtsackes auf dem Uterus,

d) Verhalten des Lig. rotundum,

e) „ „ peripheren Tubenendes.

II. Mikroskopische Kennzeichen:

a) Verhalten der Decidua,

b) „ „ Fruchthöhle zum Uteruscavum,

c) „ des uterinen Tubenendes.

Ad Ia. Auf die Steilstellung des Uterus wies zuerst Simon, ein Schüler von Ruge, in seiner Dissertationsarbeit hin. Beide gingen auf Grund ihrer neuen Beobachtung soweit, daß sie eine ganze Reihe von Fällen, bei denen die Steilstellung fehlte, als nicht zu Recht bestehend, ansahen. Wenn dieses Vorgehen auch zu streng gewesen ist, so hob doch auch Werth 1904 den Wert des Ruge-Simonschen Kennzeichens hervor.

Mit diesem Symptom hat sich in der neueren Literatur Frl. Dr. Glaesmer beschäftigt. Sie kommt zu dem Schluß, daß eine wirkliche Steilstellung nicht immer vorhanden zu sein braucht, sondern nur vorgetäuscht sein kann. Nach ihrer Ansicht besteht die Steilstellung in Wirklichkeit nur dann, wenn die äußere wie die innere Funduslinie in gleicher Weise ansteigen. Verläuft dagegen die äußere Funduslinie allein nur ascendierend, während die innere horizontal bleibt oder sogar descendiert, dann ist die Steilstellung in der äußeren Form nur vorgetäuscht, also nur eine scheinbare. In dem von Glaesmer angegebenen Fall handelt es sich um eine solche scheinbare Steilstellung.

Ad Ib. Durch das Wachsen des Eies an einer vom Mittelpunkt des Uterus exzentrisch gelegenen Stelle entsteht eine Deformation der Gebärmutter mit einer starken einseitigen Graviditätshypertrophie (Lehmann). Dadurch, sowie durch die Steilstellung ist eine Höhendifferenz verbunden, die zur Folge hat, daß die Adnexe, speziell die

Tube, auf der kranken Seite höher vom Uterus abgehen, als auf der gesunden.

Es soll nicht unerwähnt bleiben, daß Werth diese einseitige Hypertrophie der Muskulatur nicht anerkennt, sondern der Ansicht ist, daß auch in diesen Fällen der Uterus sich in toto vergrößert.

Ad Ic. Das breitbasige Aufsitzen des Fruchtsackes auf dem Uterus ist für die Diagnose ein sehr wichtiges, wenn nicht das wertvollste objektive klinische Symptom. Es wurde zuerst von Baart de la Faille angegeben. Vergegenwärtigt man sich die topographischen Verhältnisse an dieser Stelle des weiblichen Sexualapparates, so muß man zugeben, daß von jeder interstitiellen Gravidität dieser Befund verlangt werden muß. Näheres darüber ist im Kapitel der Differentialdiagnose zu finden. In fast allen Fällen von interstitieller Gravidität der letzten Jahre, soweit sie mir in genauerer Beschreibung zugänglich waren, wird das breitbasige Aufsitzen des Fruchtsackes auf dem Uterus besonders hervorgehoben.

Ad Id. Das Lig. rotundum entspringt an der lateralen Seite des Fruchtsackes. Es ist dieses Verhalten dadurch zu erklären, daß beim Wachsen des Fruchtsackes nach der Fundusmuskulatur hin das Band lateral zu liegen kommt. Während man schon seit langem den lateralen Sitz des Ligaments als erforderlich für die Diagnose interstitielle Gravidität ansah, — bereits 1868 schreibt Poppel: „Daß für diese Fälle das Verhalten des runden Mutterbandes entscheidend ist, ist hinlänglich bekannt", — hat neuerdings Glaesmer an zwei sicheren Fällen von interstitieller Gravidität gezeigt, daß das Ligament medial entspringen kann, es muß dann aber über die Vorderfläche des Fruchtsackes laufen. Vergegenwärtigt man sich, daß ein im interstitiellen

Teil der Tube eingebettetes Ei sich speziell nach dem Isthmus zu vergrößert, so muß schließlich das Ligament medial zu liegen kommen. Jedenfalls sind solche Fälle selten und da sie das Symptom vom lateralen Sitz des Bandes über den Haufen zu werfen scheinen, vorläufig noch mit einer gewissen Reserve zu betrachten.

Ad Ie. In den meisten Fällen von interstitieller Gravidität ist leider auf das Verhalten des peripheren Tubenendes noch nicht geachtet worden. v. Rosenthal, Raschke und Glaesmer haben sich damit eingehender beschäftigt und haben gefunden, daß wahrscheinlich durch die besondere Wachstumtendenz des Eies nach oben und hinten die Insertionsstelle der Tube nach unten zu liegen kommt, anstatt lateral zu bleiben.

II. Mikroskopische Kennzeichen.

Ad IIa. Verhalten der Decidua:

Wie bei den Tubenschwangerschaften, so ist auch bei den interstitiellen Graviditäten in dem leeren Uteruscavum eine wohl ausgebildete Decidua zu bemerken. Anders dagegen im Fruchtsack selbst. Hier ist die Beobachtung zu machen, daß, ebenso wie bei der tubaren Einbettung des Eies, eine zusammenhängende Decidua nicht vorhanden ist, sondern die Eihöhle wird ohne irgend welche Zwischenschicht direkt von der Muskulatur umgeben. Nur verstreut finden sich ab und zu einige deciduaähnliche Zellen.

Werth erklärte 1903 in Würzburg dieses Verhalten wörtlich folgendermaßen:

„Die Erklärung für den Mangel einer decidualen Reaktion im Grenzgewebe des Eibettes ergibt sich für jeden, der sich der neueren Auffassung des tubaren Einbettungsvorganges nicht verschließt, aus dem Verlaufe des letzteren von selbst. Die Fähigkeit, eine deciduale Umwandlung zu

erfahren, besitzen nicht alle Bindegewebszellen in jeder Schicht der Wand des uterinen und tubaren Fruchthalters oder von sonst in der Nachbarschaft des Schwangerschaftsherdes gelegenen Teilen. Sie eignet nur unbedingt den Stromazellen der Uterusschleimhaut, demnächst bedingungsweise denen der Tubenschleimhaut, in welcher sie auch bei Uterusschwangerschaft sich gelegentlich in Form herdweisen Auftretens von Decidua bemerkbar macht (Mandl-Lange), schließlich auch gewissen Regionen des Beckenperitoneums und den Stromazellen in der Rindenschicht des Eierstockes. Niemals sehen wir dagegen Deciduabildung im intermuskulären Bindegewebe, weder im Uterus, noch in der Tube, bei Schwangerschaft in dem einen oder anderen Organe. Damit wird es verständlich, daß wir in der Umgebung des in der Tube intramural gebetteten allseitig von der Muskulatur und dem zu ihr gehörenden Bindegewebe umschlossenen Eies die Bildung einer Decidua vermissen."

Auf diese unmittelbare Begrenzung der Eihöhle durch Muskulatur und auf den Mangel der Decidua im Fruchtsacke einer interstitiellen Gravidität soll schon Braxton Hicks hingewiesen haben (Guyshosp reports III ser. Vol. VI. London 1860). Herr und Birnbaum, ferner Poppel, Fritz, Leopold, Ulesko Strogonowa, Kreisch, Lindenthal, Heinsius bestätigen ebenfalls das Nichtvorhandensein einer Decidua.

Veit sagt: „Soweit man nach dem bisher vorliegenden Material urteilen kann, besteht zwischen dem nicht schwangeren Zustand der Tube und der Ausbildung einer vollen Decidua vera in der Tube bei Tubenschwangerschaft eine Stufenleiter in der Stärke der Veränderung: niemals wird hier eine volle zusammenhängende Decidua gebildet, sehr häufig, oder so gut wie immer sind aber Veränderungen

vorhanden, die von dem geringen Oedem bis zum Befunde deciduaartiger Zellen an umschriebenen Stellen oder Falten wechseln."

Zedel (Zeitschrift f. Geb. u. Gyn. Bd. 26, p. 110, 1893) ist der Ansicht, daß, wenn auch eine vollkommen ausgebildete Decidua höchst selten vorhanden ist, so doch regelmäßig deciduale Veränderungen in der Nähe der Einsertion anzutreffen sind. Nach Zedel sollen Abel, Weyder, Leopold, Langhans unzweifelhaft die Entwicklung einer mehr oder weniger starken Decidua vera nachgewiesen haben. Veit gibt an, daß v. Both, Krämer, Webster sogar sehr ausgesprochene deciduale Umwandlungen in der Tube beschrieben haben.

In der neueren Literatur liefern die Schnitte von Eckert, Glaesmer, der am Schluß noch zu besprechende eigene Fall etc. den Beweis, daß eine reine Decidua fehlt und daß es sich nur um eine deciduale Reaktion handelt.

Ad IIb. Das Verhalten der Fruchtsackhöhle zum Uteruscavum.

Durch die Einbettung des Eies im interstitiellen Teil der Tube ist es durch eine muskulöse Schicht von dem Uteruscavum getrennt. Diese Schicht besitzt in den meisten Fällen sogar eine beträchtliche Dicke, die durch die Hypertrophie des ganzen Uterus zu erklären ist, die nach Werth (im Gegensatz zu Lehmann's einseitiger Graviditätshypertrophie) bei wirklich interstitieller Gravidität niemals fehlt.

In dem von Lehmann beschriebenen Fall betrug die Stärke des Septums bis zu 2 cm. Ausnahmsweise kann es aber auch vorkommen, daß beide Höhlen nur durch eine dünne Wand getrennt sind. In dieser Beziehung findet man den Fall von Ulesko Stroganoff wiederholt angeführt, bei dem das Septum nur aus der uterinen Decidua be-

standen haben soll. Sei dem, wie ihm wolle, wenn überhaupt nur eine Scheidewand vorhanden ist, denn sie kommt, wie noch zu sehen ist, bei der Differential-Diagnose tubouterine Gravidität sehr in Betracht. Daß dieses Septum bei dem ständigen Weiterwachsen des Fruchtsackes schließlich auch rupturieren kann, ist leicht zu verstehen. Doch darüber soll später gesprochen werden.

Ad II a. Was das uterine Tubenende anbetrifft, so wird auf die Bemerkungen im Kapitel der Differential-Diagnose verwiesen.

5. Prognose.

Jede interstitielle Gravidität muß mit der Ruptur enden, es müßte denn sein, daß das junge Ei bereits in dem unversehrten Fruchtsack abgestorben ist. Für dieses seltene Vorkommnis wurden auf dem Gyn.-Kongreß zu Würzburg 1903 3 Fälle angeführt, die von Delanney, Lawson Tait und Kynoch.

Nach der Statistik von Werth erfolgt die Ruptur in den meisten Fällen innerhalb der ersten 3 Monate. Baart de la Faille, Henning und Parry nehmen als häufigste Zeit des Durchbruches den 3.—5. Monat an.

Wie es fast nie eine Regel ohne Ausnahme gibt, so finden sich doch auch verschiedene Fälle, bei denen die Ruptur erst in späteren Monaten erfolgt sein soll. Ob es sich in all diesen Fällen um wirklich interstitielle Graviditäten handelt, muß den betreffenden Autoren überlassen bleiben. Jedenfalls bezweifelt Winckel die meisten dieser Fälle. Ferner sei hier Werths Äußerung aus dem Jahre 1903 wiedergegeben, wonach „ein Fall sicher nachgewiesener

interstitieller Schwangerschaft von wesentlich längerer Dauer als oben angegeben, bisher nicht vorliegt".

Die meisten Fälle von angeblicher interstitieller Gravidität mit abnorm spät eingetretener Ruptur sind in der Literatur wiederholt angeführt. So bei Werth und Eckert. Sie sollen deshalb hier nicht noch einmal gebracht werden. Nur der jüngste diesbezügliche Fall, der zugleich die letzte interstitielle Schwangerschaft darstellt, die ich in der Literatur habe finden können, soll angeführt werden. Er wird auf Seite 34 erwähnt.

Der äußersten Seltenheit wegen sei noch des Falles von Rooswinkel Erwähnung getan, bei dem die Ruptur im 4. Monat erfolgte, die Frucht in die Bauchhöhle ausgestoßen wurde, dort weiter lebte und im 9. Monat durch Operation lebend entfernt worden ist! Es handelt sich also um eine primäre interstitielle und sekundäre Abdominalschwangerschaft.

Wenn man sich nun fragt, wo sitzt die Rupturstelle, so ist zu antworten, daß sie fast stets dort anzutreffen ist, wo der ständig wachsende Fruchtsack den geringsten Widerstand findet und diesen findet er dort, wo die Wand am dünnsten ist. Diese Stelle liegt an der hinteren Fläche des Fruchtsackes. Daß hier weitaus am häufigsten die Ruptur erfolgt, erklärt Werth durch die Lage des interstitiellen Tubenteiles. Wie bereits erwähnt, durchsetzt dieser Abschnitt der Tube die Uterusmuskulatur nicht in gerader Richtung, sondern verläuft in einem leichten nach oben konvexen Bogen und nähert sich dabei der hinteren Fläche des Fundus.

Das seltene Vorkommnis, das Platzen des Fruchtsackes an der vorderen Wand, wofür uns noch eine genügende Erklärung fehlt, bestätigt Bosse. Er veröffentlicht einen

eigenen Fall und erwähnt noch zwei, die von Beckmann und Seitz, bei denen die Ruptur an der vorderen Wand erfolgte. Werth sieht übrigens den Fall Beckmann noch nicht als sicher erwiesen an.

Ist die oben besprochene muskulöse Scheidewand zwischen Fruchtsackhöhle und Uteruscavum einmal sehr dünn, was aber, wie gesagt wurde, nur sehr selten der Fall ist, dann kann es natürlich vorkommen, daß dieses Septum dem Drucke nicht mehr standhält, einreißt und so die Frucht einen Ausweg findet. Diesbezügliche Fälle sind der von Braxton Hicks (London obst. Trans. Fol. 9 p. 57) und der von Maschka (Wiener med. Wochenschrift 1885 Nr. 42).

Was die Größe der Rupturstelle anbelangt, so kann sie sehr verschieden sein; sie kann Stecknadelkopfgröße betragen, aber auch mehrere Zentimeter einnehmen. In dem jüngst beschriebenen Fall. von Kupferberg zeigte die Perforationsöffnung die Größe eines 5 Markstückes.

Während gewöhnliche Tubargraviditäten meist um die 6. Woche rupturieren, wurde angeführt, daß interstitielle Schwangerschaften zwischen dem 3. und 5. Monat zum Platzen kommen. Um diese Zeit ist aber der Blutgefäßreichtum schon bedeutend reichlicher, die Blutung wird also dementsprechend stärker sein. Ferner hängt die Stärke der Blutung noch von der Größe der Perforationsöffnung und ihrem Sitz ab. Tritt z. B. die Ruptur an der Haftstelle der Plazenta ein, dann wird sie natürlich eine sehr heftige Blutung zur Folge heben.

6. Therapie.

Die Therapie der interstitiellen Gravidität stellt nur einen winzigen Teil dar in der großen Frage der Behandlung

der extrauterinen Schwangerschaften. Aus der Prognose, über die soeben gesprochen wurde, geht hervor, daß nur ein chirurgischer Eingriff dauernden Erfolg und Heilung verspricht.

Riedinger hält Excision des Fruchtsackes und Naht für das Beste, weil dieses Verfahren einfach ist, schnell zu erledigen geht und infolgedessen für ausgeblutete Frauen am schonendsten ist. Fromme schlägt für den 1. und vielleicht noch 2. Monat Excision vor und empfiehlt vom 3. Monat ab supravaginale Amputation.

7. Aetiologie.

Da die interstitielle Gravidität nur eine bestimmte Form der Tubenschwangerschaften darstellt, so fällt auch ihre Aetiologie mit der von Tubargraviditäten zusammen. Obwohl kaum auf einem anderen Gebiete der Geburtshilfe und Gynäkologie soviel in den letzten Jahrzehnten geschrieben worden ist, wie gerade auf dem der ektopischen Schwangerschaft, so ist man trotz der vielen Arbeit und Mühe nicht bedeutend weiter gekommen. Die Ansichten gehen nach wie vor noch sehr auseinander.

Bedenkt man, wie häufig Tubenschwangerschaften in den Frauenkliniken anzutreffen sind, so dürfte es ratsam erscheinen, beim Suchen nach einer Erklärung für die Ansiedelung des Eies in der Tube nicht zu sehr ins Weite zu schweifen, sondern unter der uns geläufigsten Pathologie der Tuben nach einem Grunde zu forschen. Da kommen wohl zunächst die entzündlichen Prozesse in Betracht. So konnte Opitz bei 23 Tubenschwangerschaften mit Ausnahme eines einzigen Falles alte Entzündungsherde in der Tubenwand nachweisen, die zu einer teilweisen Verwachsung

der Schleimhautfalten geführt hatten. Schauta machte die interessante Beobachtung, daß das uterinwärts vom Fruchtsack gelegene Tubenstück entzündlich verändert war, während der auf der anderen Seite des Eies gelegene Tubenteil keine pathologischen Veränderungen zeigte. Schauta deutete dies Verhalten als die Wirkung einer gonorrhoischen ascendierenden Infektion.

Dührsen und Taylor suchten eine puerperale resp. durch die Laktation entstandene Atrophie der Eileiter als Ursache heranzuziehen. Auf ähnlicher Basis bewegt sich Hoehne; er macht die Hypoplasie der Tuben für die ektopische Schwangerschaft verantwortlich.

Was nun die Ursache für die Insertion des Eies speziell im interstitiellen Teil der Tube anbetrifft, so fand man bei mehreren Fällen, z. B. bei dem von Mayer, Beschreibung einer Graviditas interstitialis uteri Bonn 1825, (ferner Oldham, Guys hosp. Reports Vol III 1845 ferner Ratgeb, Inaug.-Diss. München 1884), abgelaufene Beckenperitonitis. Eckert fand in seinem Fall entzündliche Veränderungen an der Tube.

Aber auch mechanische Hindernisse sind beobachtet worden. Leopold stellte fest, daß bei seinem ersten Fall von interstitieller Gravidität das interstitielle Tubenstück beiderseits abnorm verlief und auffallend steil in die Uterushöhle mündete.

Ferner sind noch mehrere Fälle in der Literatur angeführt, bei denen das Hindernis in einem oder mehreren kleinen Tumoren bestand. In dem Fall von Hofmeier wurde ein Myom in der Tube gefunden, Beck beobachtete einen Polypen uterinwärts vom Fruchtsack, Hederich (Archiv für med. Erfahrungen 1817, Bd. II) beschreibt ebenfalls kleine Geschwülste am uterinen Tubenende. Berühmt

ist Boxers Fall von gleichzeitiger, doppelseitiger Gravidität, bei dem in beiden Tubenwinkeln Adenomyome gefunden wurden.

Bei all diesen bis jetzt hier aufgezählten interstitiellen Schwangerschaften wurde etwas Pathologisches an der Tube gefunden, sei es, daß es sich um entzündliche Prozesse oder mechanische Hindernisse in Gestalt von abnormem Verlauf des Eileiters oder von Tubentumoren handelte. Wenn damit auch noch nicht im geringsten die Ätiologie für die interstitielle Gravidität geklärt ist, so hatte man aber wenigstens doch einen positiven Befund, an den man sich halten und auf ihm weiter bauen konnte.

Um so auffallender muß es daher erscheinen, daß bei einer ganzen Reihe von interstitiellen Graviditäten wenigstens makroskopisch absolut nichts zu finden war. Werth sagte selbst 1903 in Würzburg: „In der großen Mehrzahl der Fälle waren übrigens die Adnexe auf beiden Seiten frei von grob wahrnehmbaren Veränderungen und die abdominalen Tubenenden offen.“ In der jüngsten Literatur macht Eckert auf diesen Punkt wieder aufmerksam. Auch in meinem Fall zeigten die Adnexe nichts, was ihre Exstirpation hätte rechtfertigen können. Sie wurden deshalb zurückbelassen.

8. Differentialdiagnose.

Differentialdiagnostisch kommt für die interstitielle Gravidität folgendes in Betracht:

1. Tumor: Hierauf näher einzugehen, würde den Rahmen dieser Arbeit überschreiten.
2. Einfache Tubenschwangerschaft.
3. Gravidität im rudimentären Horn eines Uterus.

4. Gravidität in der verschlossenen Hälfte eines Ut. bilocularis.
5. Tubo-uterine Gravidität.

Die einzelnen Symptome, die zur Unterscheidung dieser verschiedenen Arten von Schwangerschaft besonders beobachtet werden müssen, sind:

1. die Stielbildung,
2. das Lig. rotundum,
3. die äußere Form des Uterus,
4. die Scheidewand zwischen Fruchtsack und Uteruscavum,
5. die Decidua,
6. das uterine Tubenende.

Ad 1. Finden wir bei der Untersuchung am Tubenwinkel eine Stielbildung, so ist eine interstitielle Gravidität ausgeschlossen, denn es fehlt dann eben ihr Hauptsymptom, das breitbasige Aufsitzen des Fruchtsackes auf der Uteruskante. Stielbildung würde für Gravidität im rudimentären Horn oder für einfache Tubenschwangerschaft sprechen.

Ad 2. Das Ligamentum rotundum ist medial zu fühlen bei der Tubengravidität, lateral dagegen bei der Schwangerschaft im rudimentären Horn und bei der interstitiellen Gravidität. Für die beiden letzten Fälle kann also das Verhalten des Lig. rot. differentialdiagnostisch nicht verwertet werden. Seitdem Glaesmer die zwei Fälle von interstitieller Gravidität beschrieben hat, bei denen das Ligament anstatt an der lateralen an der medialen Seite gefunden wurde, ist wohl angebracht, sich bei der Differentialdiagnose nicht zu sehr auf den Befund dieses Bandes zu verlassen.

Ad 3. Was die äußere Form des Uterus anlangt, so ist bei Gravidität in der einen Hälfte eines Uterus bilocularis

die ganze Fläche der einen Seite vorgewölbt, während für die interstitielle Schwangerschaft die spezielle Vergrößerung einer Tubenecke charakteristisch ist.

Ad 4. Die Scheidewand zwischen Fruchtsack und Uterushöhle muß vorhanden sein, soll es sich um eine interstitielle Gravidität handeln. Fehlt sie, dann liegt die Möglichkeit einer tubo-uterinen Schwangerschaft vor. Für die Unterscheidung zwischen Gravidität im interstitiellen Teil der Tube und Hornschwangerschaft ist das Septum nicht zu verwerten, denn es findet sich nach Werner bei beiden.

Ad 5. Wie wir gesehen haben, fehlt die Decidua wenigstens in ausgebildeter Form im Fruchtsack der interstitiellen Gravidität, während sie bei der verschlossenen Hälfte eines Uterus bilocularis vorhanden ist. Auf die Wichtigkeit der Decidua als differentialdiagnostisches Hilfsmittel hat zuerst Poppel 1868 hingewiesen.

Was die Differential-Diagnose zwischen Horn- und Tubenschwangerschaft anlangt, so äußert sich Küstner im Handbuch der Geb. v. Müller Bd. II, S. 552, 1889 folgendermaßen:

„Wenn ich auch glaube, daß bei verkümmertem Horn die Schleimhaut ebenso verkümmert sein kann, sodaß sie keine Drüsen entwickelt hat, so ist es ebensogut auch möglich, daß die Schleimhaut so gut entwickelt ist, daß Bildung einer vollkommenen Decidua möglich ist, sogar Reflexa. Jedenfalls wäre der Punkt, ob eine Decidua mit Drüsen sich entwickelt hat, bereits makroskopisch und leicht zu entscheiden. Ist eine solche da, so handelt es sich nie um Tuben-, sondern stets Hornschwangerschaft.

Ad 6. Mit dem uterinen Tubenende ist, solange wir in der Erfahrung der interstitiellen Gravidität noch nicht weiter sind, differentialdiagnostisch nicht viel anzufangen.

Nach Werner fehlt es bei der Gravidität in der verschlossenen Hälfte eines Uterus, während es bei der interstitiellen Schwangerschaft vorhanden sein soll. In der Mehrzahl der Fälle ist leider darauf gar nicht geachtet worden; einige wenige sahen es, in anderen Fällen wieder, wie in dem von Glaesmer und dem eigenen konnte es trotz Durchsuchens der Serienschnitte nicht gefunden werden.

9. Zusammenstellung der seit 1910 veröffentlichten interstitiellen Graviditäten.

Die Verantwortung für die Richtigkeit der Diagnose muß den Autoren überlassen bleiben.

1910.

1. v. Fellenberg, R. Interstitielle Schwangerschaft und puerperale Peritonitis. Schweizer Rundschau f. Med. I, Nr. 3.

Pat. wird eingeliefert wegen allgemeiner jauchiger Peritonitis. Vermutung: Curettenperforation des Uterus. Bei der Laparotomie zeigte sich dagegen, abgesehen von der Peritonitis folgender Befund: Die rechte Fundusecke war stark aufgetrieben und hatte eine Öffnung, durch die man in eine allseitig geschlossene etwa haselnußgroße Höhle blicken konnte. Eine Kommunikation mit dem Uteruscavum bestand nicht. Ob dieser Fall mikroskopisch untersucht wurde, darüber verlautet nichts. Die Patientin genaß.

2. Sturmdorf, A. Interstit. ectopic pregnancy and tubo-ovarian abscess in the same patient. Amer. Journ. of Obst. Febr. p. 313.

Es handelt sich um eine 28 jährige, seit 4 Jahren verheiratete Frau, die nie unterleibskrank war. Letzte Periode vor 7 Wochen. Pat. gesteht, einen Abtreibungsversuch gemacht zu haben, als die Menses 14 Tage über die Zeit ausgeblieben waren. Folge: Unregelmäßige, zeitweise stärkere, dauernde Blutungen ohne Schmerzen.

Untersuchungsbefund: Größe und Konsistenz des Uterus ohne Besonderheiten. An seiner linken Seite war eine unregelmäßige, weiche, elastische Masse zu fühlen, die den linken unteren Teil des Beckens ausfüllte. Bei der Laparotomie zeigte sich der Uterus verwachsen. Links wurde angeblich ein alter Tuboovarialabszeß gefunden, rechts eine interstitielle Schwangerschaft. Leider ist letztere nicht weiter beschrieben.

3. Fromme: Geplatzte interstitielle Schwangerschaft. Freie Vereinigung mitteldeutscher Gynäkologen. Zentralblatt f. Gyn. Nr. 10, p. 347.

Eine 33 jährige Frau, die 3 mal spontan geboren hat, wird wegen plötzlichen Kollapses und schwerer Anämie eingeliefert. Befund nach Eröffnung des Abdomens: Dreimonatliches Ei, am Übergang des interstitiellen in den isthmischen Teil der Tube sitzend. Der Fruchtsack war geborsten. Es wird eine supravaginale Amputation vorgenommen. Heilung. Entlassung nach 14 Tagen. Das Präparat ist mikroskopisch untersucht worden. Deciduazellen wurden nirgends gefunden. Chorionzotten waren zwischen den auseinandergewichenen Muskelfasern vorhanden und konnten bis an das Peritoneum verfolgt werden. Chorionepitheliale Elemente waren in den Venen weit vom Eibett entfernt zu sehen.

4. Heimann. Interstitielle Gravidität. Gyn. Gesellschaft in Breslau. Zentralblatt f. Gyn. Nr. 18, p. 615.

Diese interstitielle Schwangerschaft war 2 Monate alt. Am uterinen Ende der rechten Tube befand sich der taubeneigroße Fruchtsack. Die Rupturstelle saß auf der Rückseite. Alle für interstitielle Schwangerschaft charakteristischen Merkmale waren vorhanden: Das Lig. rot. verlief lateral zum Fruchtsack; Decidua fehlte; das Eibett war direkt durch Muskulatur begrenzt. Durch Serienschnitte bewiesen.

5. Bonnaire et Brax. A propos d'un cas de grossesse interstitielle. Bull. de la soc. d'obst. de Paris Nr. p. 12.

36 jährige Frau; 5 mal geboren; Periode bleibt aus; 14 Tage später Schmerzen links im Unterleib; Vermutung: Abort in der 6. Woche. Puls 105, Temperatur 38.2; 5 Stunden später Puls 120, Temperatur 39.2. Cervikalkanal offen, für Hegar's Dilatator Nr. 8 durchgängig; Curettage, wobei übelriechende Deciduafetzen herausbefördert werden. Darnach wird der Uterus ausgewischt, gespült und tamponiert. Bei der Ausspülung empfindet Pat. plötzlich einen heftigen Schmerz, der sehr bald nachläßt. Wenige Minuten später Angstgefühl, tonische Kontrakturen, Bewußtlosigkeit. Nach ¾ Stunden Exitus.

Die Autopsie ergab: Im kleinen Becken zeigte sich nicht die geringste Reaktion. Der Uterus war nirgends perforiert, vergrößert entsprechend dem 3. Monat und assymetrisch. Linkes Horn vorgebuckelt und stark vaskularisiert. In der linken Fundusecke befand sich eine vom Uteruscavum durch eine Muskelschicht getrennte und in die Tube sich fortsetzende, haselnußgroße Höhle, die ein Ei ohne Fötus enthielt. Weshalb Pat. so plötzlich ad exitum kam, soll nicht zu eruieren gewesen sein.

6. Brindeau. A propos d'un cas de grossesse tubo-interstitielle. La Presse méd. Nr. 104, p. 982.

Pat. hatte zum letzten Mal vor 11 Monaten menstruiert. Untersuchungsbefund: Uterus vergrößert, entsprechend ungefähr dem 5. Monat, bis ziemlich zum Nabel reichend, von unregelmäßiger Form. Ein Tumor, der hauptsächlich nach hinten lag, hatte die Portio nach vorn gedrängt; auf der linken Seite war noch ein Tumor zu tasten; letzterer erwies sich als der eigentliche Uterus, während ersterer zu ihm gehörte. Das Präparat ergab, nachdem es aufgeschnitten war, eine tubo-interstitielle Schwangerschaft. Am Tumor waren zwei leichte Einziehungen und drei ampullenartig entwickelte Abschnitte zu erkennen. In dem inneren lag die Plazenta, in dem äußeren der Fötus. Pat. genas ohne Zwischenfall.

7. Polak O. I. Interstitial pregnancy Amer. Journ. of Obst. Sept. p. 484.

Eine 34 jährige Frau, die seit 5 Jahren verheiratet ist und 2 mal geboren hat (letzter Partus am 26. Febr.), klagt seit dem 2. April über Schmerzanfälle mit unregelmäßigen Blutabgängen. Am 28. April starke Schmerzen. Am folgenden Morgen Kollaps; Operation; interstitielle Schwangerschaft. Exstirpation des Uterus. Nähere Angaben fehlen.

1911.

8. Glaesmer, Archiv f. Gyn. Bd. 93, p. 125.

3 spontane Geburten; Fluor albus; letzte Regel Mitte Februar. Seit Mitte der Schwangerschaft starke krampfartige Schmerzen und viel Beschwerden. Pat. fühlt sich sehr krank. Eines Tages beim Schließen des Fensters plötzliche Ohnmacht. Einlieferung in die Klinik. Puls 100, Temperatur 38.0. Befund: Muttermund für 1 Finger durchgängig. Uterus handtellergroß, stark eleviert. Das hintere Scheidengewölbe wird durch einen weichen elastischen Tumor vorge-

wölbt. Laparotomie. Bei der Eröffnung entleert sich unter hohem Druck reichlich dunkles Blut. Totalexstirpation. Exitus.

Präparat: Ein weit über kindskopfgroßer Fruchtsack sitzt der linken Seite des Uterus breitbasig auf und enthält ein etwa 7 Monate altes totes Kind. Links oben befindet sich eine etwa handtellergroße Rupturstelle. Eine Kommunikation zwischen Fruchtsack und Cavum uteri besteht nicht. Das uterine Tubenende fehlt, das periphere tritt von unten an den Fruchtsack heran. Das Lig. rotund. liegt der Vorderwand des Fruchtsackes auf und inseriert medial von ihr. Mikroskopisch wurde noch nachgewiesen, daß eine zusammenhängende Decidua nicht vorhanden ist, nur vereinzelt waren deciduaähnliche Zellen zu bemerken.

9.—13. Lequeux: Über einige Fälle von interstitieller Schwangerschaft. (Obstétrique 1911 Mai) Zentralblatt f. Gyn. Nr. 5, 1912.

Der Verfasser berichtet über 5 Fälle von interstitieller Gravidität und schlägt im Anschluß daran die auf Seite 12 angegebene Einteilung vor.*)

14. Markoe, Report on a case of interstitial pregnancy. Bull of the Lying in Hospital Juni 1911, S. 16 (Monatsschrift f. Geb. und Gyn. 1912. Heft 4).

15. Die 1. interstitielle Gravidität an der Universitätsfrauenklinik zu Jena. August 1911. Eine Beschreibung dieses Falles wird am Schluß dieser Arbeit gegeben.

16. Scott, Interstitial pregnancy. The americ. Journ. of Obst. November 1911. S. 821 (Monatsschrift f. Geb. und Gyn. Heft 1. 1912).

*) Anmerkung: Bei all den Fällen, bei denen nur Literaturangabe gemacht wird und eine Beschreibung fehlt, waren nähere Angaben nicht zugänglich.

1912.

17. Eckert, Josef: Über einen Fall von interstitieller Gravidität. München, Inauguraldissertation Januar 1912.

Pat. ist auf dem Closet ohnmächtig geworden. Sie hat sich nach ungefähr 6 Stunden immer noch nicht erholt. Auf dem Wege zur Klinik wird sie völlig bewußtlos. Anamnese ergibt: 14 normale und 2 Fehlgeburten. Menses zum letzten Mal vor 3 Monaten. Bis vor 8 Tagen immer wohl gefühlt, seitdem unbestimmte Beschwerden und viel Mattigkeit.

Untersuchungsbefund: Gut genährte, aber blasse Frau. Gesicht und Beine fühlen sich kalt an, der Puls ist klein, die Atmung oberflächlich. Touchierergebnis: Uterus entsprechend dem 4. Monat vergrößert, von scheinbar normaler Gestalt. Adnexe o. B. Douglas nicht vorgewölbt. Da nach den Angaben des Mannes die Möglichkeit, daß es sich um einen urämischen Zustand handelt, nicht ohne weiteres auszuschließen war, so wurde von einer sofortigen Operation abgesehen. Der Zustand verschlimmerte sich und trotz Kampfer und einer Infusion von 1500 ccm Kochsalzlösung starb Pat. nach ungefähr 3 Stunden.

Sektionsbefund: Im Abdomen 3—4 Liter Blut. Uterus vergrößert, wie im 4. Monat; am Fundus auf der rechten Seite eine kaffeebohnengroße Perforationsöffnung. Aus ihr ragen Eihautstücke und Placentargewebe heraus. Im Abgang der beiden Ligamente besteht eine deutliche Differenz. Das rechte Lig. latum steht ca. 5 cm höher als das linke. Beim Aufschneiden des Präparates erkennt man einen von der Uterushöhle durch eine 3 mm dicke Muskelschicht vollständig abgeschlossenen Fruchtsack, in dem sich ein männlicher Embryo von 14 cm Länge befindet. Im Cavum uteri eine gut ausgebildete ¾ mm dicke Decidua. Eine Verbin-

dung zwischen beiden Höhlen besteht nicht. Die rechte Tube ist frei durchgängig, die linke hat 5 cm von der Ampulle entfernt ein für die Sonde unüberwindliches Hindernis.

Bei der mikroskopischen Untersuchung wurde gefunden, daß die Fruchtsackwand nur aus Muskulatur, die von zahlreichen Chorionzotten durchwuchert ist, besteht. Nirgends ist eine Spur von Decidua zu sehen.

18. Magnini, Gravidenza interstitiale. Fol. Gyn. VI 2 (Gyn. Rundschau Heft 7, p. 282. 1912).

19. Kupferberg. Eine geplatzte interstitielle Gravidität mens. VIII. Ärztl. Kreisverein Mainz. (Münch. med. Wochenschrift Nr. 20. 1912.)

Letzter Partus vor 6 Jahren spontan; Pat. steht im 8. Monat der Schwangerschaft. Bisher durchaus wohlbefunden. Plötzlich heftige Leibschmerzen mit Kollaps. Kampfer nützt nichts. Operation wurde verweigert. Da sich der Zustand sichtlich verschlechtert, wird schließlich nach 48 Stunden die Einwilligung zur Überführung nach der Klinik gegeben, unterwegs tritt Exitus ein.

Bei der Obduktion wird eine interstitielle Gravidität auf der rechten Seite gefunden. Das 8 Monate alte Kind liegt in II. Schädellage in dem papierdünn ausgezogenen interstitiellen Teil der Tube. Der Kopf befindet sich im Uteruscavum. An der Haftstelle der Plazenta ist eine fünfmarkstückgroße Öffnung zu erkennen, aus der sich die Patientin verblutet hat.

10. Beschreibung des selbst beobachteten Falles.

Es handelt sich um eine 31 jährige Schlossersfrau H. N., die am 9. August 1911 die Poliklinik aufsuchte. Die Anamnese ergab folgendes: 1. Menses mit 18 Jahren, regelmäßig alle 4 Wochen, von 3—5 tägiger Dauer mit starkem Blutverlust und heftigen Schmerzen. Kein Abort, kein Partus. Letzte Menstruation angeblich 4. Juli; seitdem ständige Blutungen. Die hereditären Verhältnisse und die früheren Krankheiten der Patientin sind ohne Besonderheiten.

Was die jetzige Erkrankung anbelangt, so klagt Pat. über rechtsseitige, ziehende konstante Unterleibsschmerzen und Blutungen seit Anfang Juli. Urinieren ohne Beschwerden. Untersuchungsbefund: Mittelgroße gracile Frau mit blassen dünnen Hautdecken; Schleimhäute mäßig injiziert. Herz und Lungen o. B.

Vulva und Scheide mäßig weit, Cervix lang. Uterus etwas vergrößert, schmal, weich, anteflectiert, dextroponiert und fixiert. Auf der rechten Seite fühlt man einen kleinapfelgroßen, derben, sehr druckempfindlichen Tumor, der der rechten Uteruskante breitbasig aufsitzt und mit ihr in inniger Verbindung steht. Die linken Adnexe sind nicht verdickt und nicht druckempfindlich. Die Parametrien sind frei.

Diagnose: Graviditas interstitialis dextra? 10. August vormittags: Laparotomie in der Mittellinie. Nach Eröffnung der Bauchhöhle zeigt sich, daß das Netz verwachsen ist. Es wird, soweit möglich, stumpf abgelöst und nun erkennt man vor der rechten Tube und dem Ovarium einen apfelgroßen, teilweise in die Uterusmuskulatur entwickelten, bläulich durchscheinenden Tumor, der in Zusammenhang

mit der Uteruskante excidiert wird. Da die rechten Adnexe keinerlei Veränderung zeigen, werden sie zurückgelassen. Das Wundbett wird mit Knopfnähten versorgt. Naht der Bauchwunde in Etagen. Verband. Operationsdauer: 25 Min.

Am 31. August wird Pat. als geheilt entlassen. Die Wunde ist per primam geheilt, die Schnittnarbe fest. Uterus anteflektiert. Nirgends ist eine Infiltration nachweisbar. Subjektives Befinden sehr gut.

Die am 20. Juni 1912 nach fast ¾ Jahren schriftlich eingeholte Äußerung über das Befinden der Frau H. N. ergab, daß sie vor dem Einsetzen der Periode über geringe ziehende Schmerzen auf der rechten Unterleibsseite klagt; sonst ist die Menstruation regelmäßig, von 6 tägiger Dauer mit reichlichem Blutverlust. Außerdem besteht nach ihren Angaben unangenehm riechender Ausfluß von gelblicher Farbe. Gravid ist sie nicht wieder geworden.

Untersuchung des Präparates.

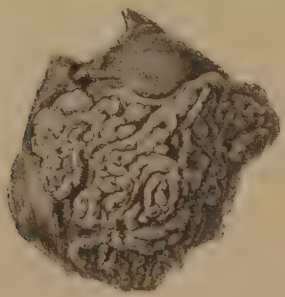

Figur 1.

Figur 1 stellt den erwähnten Tumor mit der rechten excidierten Uteruskante dar. Er ist von der Rückseite gesehen und in natürlicher Größe gezeichnet. An der linken

Seite, nach oben zu auslaufend, ist Untermuskulatur zu erkennen. Wie aus der Figur ersichtlich, ist die Rückseite mit Netz und Fett innig verwachsen.

Das fettdurchwachsene Netz wird vorsichtig vom Präparat abgelöst. Nachdem dies geschehen, zeigt sich eine ungefähr pfenniggroße Öffnung, durch die man in eine haselnußgroße, sonst überall geschlossene Höhle mit einem noch fraglichen Inhalt blickt. Dieses Verhalten soll Figur 2 veranschaulichen.



Figur 2.

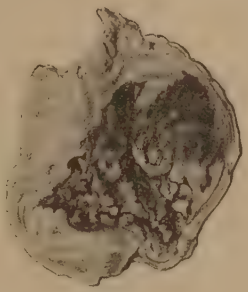

Figur 3.

Um den Inhalt des Fruchtsackes genauer studieren zu können, wurde das Präparat durch einen Frontalschnitt in zwei möglichst gleiche Teile zerlegt. Figur 3 zeigt die Schnittebene der einen Hälfte. Dieses Stück wurde zur mikroskopischen Untersuchung verwendet. Es wurde in Formalin gehärtet und in Celloidin eingebettet. Davon wurden ungefähr 200 Serienschnitte angefertigt und zum größten Teil nach van Gieson gefärbt.

Bei der Durchsicht der Präparate erweist sich der Inhalt des Fruchtsackes als lauter Blutgerinnsel, die ganz unregelmäßig, bald in Haufen, bald weniger dicht zusammen liegen und von einem ebenfalls ganz irregulären, teils weit-,

teils engmaschigen Fibrinnetz, das nach dem Rande zu deutlich an Stärke zunimmt, durchzogen werden.

Von einem Fötus ist nichts zu bemerken.

Dieses eben beschriebene Bild wird allseitig von einem Muskelring umgeben, der an der nach der Tube zu gelegenen Seite nur ungefähr 2 mm breit ist, dagegen nach der Uteruskante zu seine größte Stärke hat und ziemlich 1 cm mißt. Muskulatur und Fruchtsackinhalt stoßen unmittelbar aneinander, ohne durch irgend eine Zwischenschicht getrennt zu sein. Es bestätigt sich also, was auch erwartet wurde, daß eine zusammenhängende Decidua nicht vorhanden ist.

Bei flüchtiger Besichtigung der Schnitte macht es den Eindruck, als böte die Muskulatur nichts Besonderes. Betrachtet man sie aber länger, so ist zu bemerken, daß die Grenze zwischen Inhalt und Wand der Fruchthöhle keine scharfe ist, sondern durch das Aufwühlen einzelner Muskelbündel infolge Eindringens von Wanderzellen und einiger anderer zellartiger Produkte stellenweise verschwimmt und das Bild der kleinzelligen Infiltration bietet.

Besonders in dieser aufgelockerten Muskulatur, aber auch in den übrigen Muskellagen, nach außen zu seltener werdend, sind bei sorgfältigem Suchen zahlreiche, ganz verstreut liegende Zellen zu finden, die als deciduaähnliche, zum Teil auch als chorionepitheliale Gebilde anzusprechen sind. Erstere sind blasse, große Zellen, von rundlicher bis ovaler Form mit einem oder auch mehreren Kernen. An den länglich geformten Zellen ist ihre Lage zur Muskulatur schön zu erkennen; sie streben alle nach außen in radiärer Richtung und stoßen senkrecht auf die Längsseite der Muskelbündel.

Die anderen als chorionepitheliale bezeichneten Zellen sind kleiner und viel dunkler. Sie finden sich besonders in der Nähe von Gefäßen. An einigen Stellen habe ich sie auch im Gefäßlumen gesichtet.

Ferner wurden ziemlich nahe an der inneren Fruchtsackwand in der Muskulatur, direkt von ihr umgeben, einige ziemlich große mit Blut gefüllte Hohlräume beobachtet, die den Eindruck von intervillösen Räumen machen. In diese ragen zapfenähnliche Vorsprünge hinein, die besonders nach dem bisherigen Ergebnis sofort die Vermutung nahe legen, daß es Chorionzotten sind. Sie sind ziemlich breit, im übrigen von sehr verschiedener Gestalt. Sie bestehen im Inneren aus Bindegewebe, das an der Oberfläche deutlich durch eine Lage Zellen, wie wir sie oben geschildert haben, abgesetzt ist. Hier und da lassen sich zwei Zellschichten wahrnehmen. Dieser Befund erinnert daran, daß die Oberfläche der Chorionzotten normalerweise aus zwei Schichten besteht, dem Syncytium und nach innen zu aus einem kubischen Epithel (Langhanssche Zellschicht). Letzteres schwindet nach Stöhr vom zweiten Schwangerschaftsmonat an allmählich und ist schließlich überhaupt nicht mehr nachzuweisen. Da nun nach der Anamnese das Ei 4—5 Wochen alt ist, so kann man auf diese Weise für die bald doppelte, bald einfache Zellenschicht eine Erklärung finden.

Auch mitten in der Muskulatur, ohne intervillöse Räume, wurden Zotten gefunden, wie sie eben beschrieben sind.

Das Vorhandensein von Chorionzotten in der Muskulatur und in den Venen hat Veit zu seiner Theorie von der Deportation der Zotten veranlaßt.

Letztere sollen, um für eine möglichst günstige Ernährung für das Ei zu sorgen, durch die Muskulatur zu

den Venen dringen und in diesen weiterwandern. Sie stellen so zwar eine Verbindung der Blutgefäße mit der Fruchthöhle dar und vermögen dem kleinen Ei Nahrungsstoffe zuzuführen, üben aber andererseits, indem sie die einzelnen Muskelbündel aufwühlen und in ihrer Gesamtheit lockern, auf ihrem Wege einen solchen destruktiven Einfluß auf ihre Umgebung, daß dadurch, sowie sekundär noch durch die Dehnung der Fruchtsackwand infolge Wachsen des Eies eine frühzeitige Ruptur die Folge ist. Auf diese interessanten Vorgänge näher einzugehen, würde zu weit vom Thema abführen.

Jedenfalls dürfte aus dem mikroskopischen Befunde hervorgehen, daß es sich auch in diesem selbstbeobachteten Falle zweifellos um eine der so seltenen interstitiellen Schwangerschaften handelt.

Literatur.

1. **Bosse,** Über interstitielle Gravidität. 1904. Zeitschr. f. Geb. u. Gyn. Bd. 52, S. 451 ff.
2. **Boxer,** Beiderseitige interstitielle Gravidität. Zentralblatt für Gyn. Nr. 14, p. 466. 1908.
3. **Bumm,** Grundriß zum Studium der Geburtshülfe.
4. **Eckert,** Über einen Fall von interstitieller Gravidität. Inaug.-Diss. München 1911.
5. **Gebhard,** Pathologische Anatomie der weiblichen Sexualorgane. Leipzig 1899, p. 403.
6. **Glaesmer,** Erna, Die interstitielle Tubargravidität. Archiv für Gyn. Bd. 93, p. 100. 1911.
7. **Höhne,** Die Hypoplasie der Tuben in ihrer Beziehung zur Extrauteringravidität. Zeitschr. f. Geb. u. Gyn. Bd. 63, S. 106. 1908.
8. Jahresbericht über die Fortschritte auf dem Gebiete der Geb. u. Gyn. 1910. Pathologie der Gravidität.
9. **Kupferberg,** Eine geplatzte interstitielle Gravidität mens. VIII. Ärztl. Kreisverein Mainz, 13. März 1912. (Münch. med. W. Nr. 20, 14. Mai 1912.)
10. **Küstner,** Lehrbuch der Gynäkologie.
11. **Lehmann,** Über tubo-uterine Gravidität nebst Bemerkungen zur Anatomie der Tube. Archiv f. Gyn. Bd. 89, S. 392. 1909.
12. **Lequeux,** Über 5 Fälle von interstitieller Schwangerschaft. Obstétrique 1911 Mai (Zentralblatt f. Gyn. Nr. 5. 1912).
13. **Magnini,** Gravidenza interstitiale. Gyn. Rundschau Heft 7, p. 282. 1912.
14. **Markoe,** Repord on a case of interstitial Pregnancy. Bull. of the Lying in Hospital Juni 1911 (Monatsschrift f. Geb. u. Gyn. 1912. Heft 4).
15. **Martin,** Krankheiten der Eileiter. Leipzig 1895.
16. **Pick,** Ein neuer Typus des voluminösen paroophoralen Adenomyoms. Archiv f. Gyn. Band 54, p. 182. 1897.

17. **Poppel,** Ein Fall von Graviditas tubo-uterina. Monatsschrift f. Geburtskunde Band 31, p. 208. 1868.
18. **Scott,** Interstitial Pregnancy. The Americ. Journ. of Obst. Nov. 1911, p. 821 (Monatsschr. f. Geb. u. Gyn. Heft 1. 1912).
19. **Stöhr,** Lehrbuch der Histologie.
20. **Veit,** Über Extrauteringravidität. Verhandlungen der Deutschen Gesellschaft f. Gyn. X. Versammlung Würzburg 3.—6. Juni 1903.
21. **Werth,** Über Extrauteringravidität. Ebendort.
22. **Werner,** Joh., Über Gravidität in der verschlossenen Hälfte eines Uterus bilocularis. Hegars Beiträge zur Geb. und Gyn. Band IX, p. 345. 1905.
23. **Zedel,** Zur Anatomie der schwangeren Tube mit besonderer Berücksichtigung des Baues der tubaren Plazenta. Zeitschrift f. Geb. und Gyn. Band 26, p. 110. 1893.
24. Zentralblatt f. Gyn. Nr. 10, p. 347. 1910. Freie Vereinigung mitteldeutscher Gynäkologen, Halle a. S. 16. Januar 1910.
25. Zentralblatt f. Gyn. Nr. 18, p. 615. 1910. Gyn. Gesellschaft in Breslau 25. Januar 1910.

Herrn Professor Dr. Busse danke ich ergebenst für die Überlassung des interessanten Falles und die Anregung zu dieser Arbeit.

Lebenslauf.

Am 8. September 1887 wurde ich als Sohn des Dr. med. Heinrich Schenk in Bad Sulza i. Thür. geboren. Als ich ins schulpflichtige Alter gekommen war, besuchte ich in meinem Geburtsorte zunächst 3 Jahre die Volksschule und 3 Jahre ein Privatinstitut. Ostern 1900 übersiedelte ich nach Weimar, wo ich in die Quarta des Wilhelm Ernst-Gymnasiums aufgenommen wurde. Am 15. Februar 1907 bestand ich die Reifeprüfung. Schon vorher hatte ich mir vorgenommen, mich dem Studium der Medizin zu widmen. Zu studieren begann ich in Marburg a. L. im 2. Semester. Während des 1. Semesters hatte ich ebendort beim Kurhessischen Jägerbataillon Nr. 11 meiner militärischen Dienstpflicht genügt. Das 3.—5. Semester wurde in Freiburg i. B. verlebt und dort am 12. August 1909 die ärztliche Vorprüfung abgelegt. Dann ging ich ein Semester nach München, eins nach Kiel und drei Semester nach Jena. Hier bestand ich an derselben Stätte, an der auch mein Vater sein Staatsexamen abgelegt hatte, am 30. April 1912 die ärztliche Prüfung. Zur Zeit bin ich Medizinalpraktikant am Stadtkrankenhause in Plauen i. V.